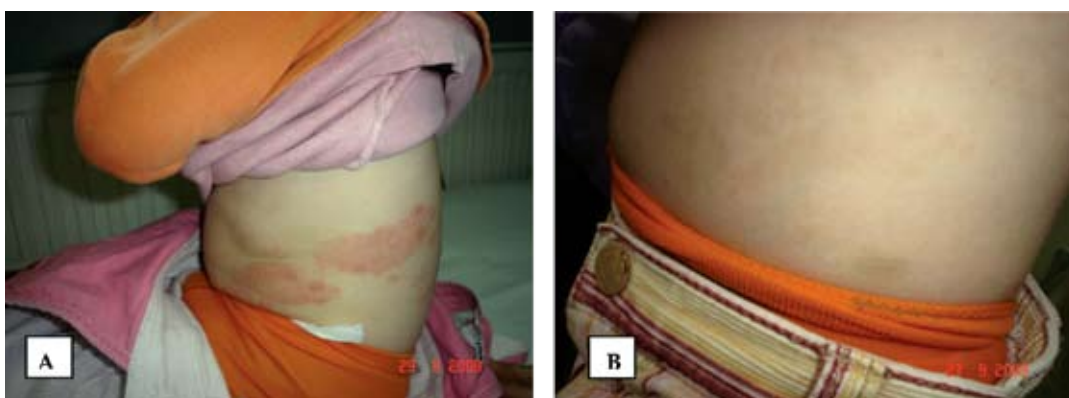


HERPES ZOSTER U DRUGOJ GODINI ŽIVOTA HERPES ZOSTER DURING THE SECOND YEARS OF LIFE

Senija KURALIĆ, Nermina HADŽIGRAHIĆ

Klinika za kožne bolesti, Univerzitetski klinički centar Tuzla,
Tuzla, Bosna i Hercegovina
e-mail: senija_kuralic@yahoo.com; tel.: +387 35 303 101



Djevojčica u dobi od 2,4 godine upućena je na pregled u prijemnu ambulantu Klinike za kožne bolesti pod dijagnozom *Urticaria acuta*. Kod prijema, na koži lijeve strane trupa, duž torakalnog dermatoma T10, bio je prisutan oštro ograničen eritem uz herpetiformno raspoređene vezikule (Slika A). Djevojčica se žalila na svrbež u predjelu zahvaćenom kožnim promjenama koji je brzo iščezao. Sudeći po ponašanju djevojčice navedene promjene nisu bile bolne. Od majke smo saznali da je djevojčica sedam dana ranije bila prehladna i da je primala antibiotski sirup, te da se u dobi od četiri mjeseca na koži pojavilo nekoliko vezikula, neposredno nakon što su starija sestra i brat imali vodene ospice. Na osnovu anamnestičkih podataka i kliničkog nalaza dijagnosticiran je Herpes zoster (HZ). U terapiji je preporučen vitaminski sirup, što manje kvašenja navedenih površina i mast Aciclovir. Tokom primjene lokalne terapije Aciclovir masti kožne promjene su počele da blijede i da iščezavaju, pa je na prijedlog pedijatra apliciranje Aciclovira prekinuto i ordinirana lokalna terapija sa Pasta Zinci oxydati do sanacije kožnih promjena. Specifični nalazi uzeti pri prvom pregledu dobiveni su naknadno. Rezultati ELISA testa na Herpes simplex virus IgM i IgG bili su negativni, dok su na Varicella/zoster virus (VZV) IgM i IgG bili pozitivni (234 IU/ml, odnosno <1600 IU/ml). Na kontrolnom pregledu tri mjeseca kasnije djevojčica je bila dobrog opšteg stanja, urednog fizikalnog nalaza osim diskretne hiperpigmentacije na mjestu postzosteričkih promjena (Slika B). HZ je akutna kožna virusna infekcija, koja se javlja kao posljedica reaktivacije VZV, i to češće kod starijih osoba i po nekoliko desetina godina nakon preboljele Varicelle. Kod zdrave djece HZ se javlja iznimno u ranoj dobi, i u slučaju da su preboljela Varicelle u prvoj godini života ili su akvirirala virus intrauterino ako je majka preboljela Varicelle tokom trudnoće.